

Pemantauan penanganan *esophageal ulcer* dan *gastric ulcer* pada lumba-lumba hidung botol Indo-Pasifik (*Tursiops aduncus*) dengan teknik endoskopi

Muhammad Elmanaviean*, Dwi Restu Seta

Dokter hewan Lembaga Konservasi PT Wersut Seguni Indonesia, Kendal

ABSTRAK: Seekor lumba-lumba hidung botol Indo-Pasifik betina yang telah berada di lembaga konservasi selama 2 tahun mengalami gejala tidak nafsu makan. Keadaan lumba-lumba terlihat tidak aktif bergerak dan cenderung berenang menyendiri. Tindakan yang dilakukan adalah pemeriksaan saluran pencernaan menggunakan endoskopi dan didapatkan diagnosa *esophageal ulcer* dan *gastric ulcer*. Penanganan pasca pemeriksaan yaitu penyesuaian pemberian pakan, rehidrasi, pemberian antasida, *proton pump inhibitor*, antibiotik, dan multivitamin. Setelah pengobatan selama 14 hari, dilakukan evaluasi saluran pencernaan menggunakan endoskopi. Pemeriksaan endoskopi terlihat mukosa esofagus serta lambung depan (*forestomach*) telah membaik, lumba-lumba kembali makan dan beraktivitas normal.

Kata kunci:

endoskopi, *esophageal ulcer*, *gastric ulcer*, lumba-lumba hidung botol

■ PENDAHULUAN

Lumba-lumba hidung botol Indo-Pasifik (*Tursiops aduncus*) merupakan spesies lumba-lumba yang banyak ditemukan di penangkaran. Lumba-lumba hidung botol Indo Pasifik masuk dalam kategori hewan yang dilindungi, sehingga pemeliharannya harus dilakukan oleh lembaga konservasi dengan pemeliharaan yang memenuhi kaidah kesejahteraan dan kesehatan hewan (Braulik *et al.* 2019). Beberapa kasus kesehatan yang biasa ditemukan pada lumba-lumba di penangkaran meliputi gangguan pada sistem pernapasan, pencernaan, dan kulit yang dalam kondisi parah dapat menyebabkan kematian (Johnny & Roza 2014; Indrawati *et al.* 2020; Indrawati & Meen 2020).

Esophageal ulcer dan *gastric ulcer* merupakan gangguan sistem pencernaan pada lumba-lumba yang sering terjadi di penangkaran dan alam liar (Walsh *et al.* 2008, Gulland *et al.* 2018, Joseph *et al.* 2019). *Esophageal ulcer* dan *gastric ulcer* merupakan luka terbuka pada mukosa esofagus dan lambung diakibatkan oleh infeksi bakteri maupun parasit, penggunaan obat NSAID, memakan benda asing, dan stres. Hingga saat ini, publikasi tentang teknik pemantauan dan penanganan *ulcer* pada saluran pencernaan yang diderita lumba-lumba lembaga konservasi di Indonesia sulit ditemukan. Tulisan ini bertujuan untuk melaporkan prosedur pemantauan pada proses penanganan *esophageal ulcer* dan *gastric ulcer* pada lumba-lumba hidung botol Indo-Pasifik di Lembaga Konservasi PT Wersut Seguni Indonesia, Kendal, Jawa Tengah, INDONESIA.

■ KASUS

Anamnesa: Lumba-lumba hidung botol Indo-Pasifik betina bernama Sri Kurnia yang telah berada di penangkaran selama 2 tahun. **Sinyalemen:** Lumba-lumba Sri Kurnia mengalami gejala tidak nafsu makan, terlihat tidak aktif bergerak dan cenderung berenang menyendiri. **Pemeriksaan Fisik:** Lumba-lumba Sri Kurnia memiliki bobot badan 60 kg dengan warna membran mukosa mulut pucat dan terdapat luka pada pangkal lidah dan letargi. **Pemeriksaan Penunjang:** Pemeriksaan esofagus dan lambung menggunakan endoskopi (esofagogastroskopi) menggunakan unit endoskopi AOHUA® VET-OR1200HD. **Diagnosa:** *Esophageal ulcer* dan *gastric ulcer*. **Prognosa:** Fausta. **Terapi:** pemberian antasida, *proton pump inhibitor*, antibiotik, dan multivitamin.

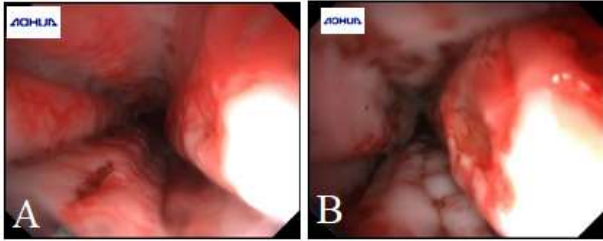
■ HASIL DAN PEMBAHASAN

Diagnosa *esophageal ulcer* dan *gastric ulcer* pada lumba-lumba Sri Kurnia didasarkan pada hasil temuan klinis dan pemeriksaan menggunakan endoskopi. Hasil pemeriksaan endoskopi menunjukkan terdapat *ulcer* pada mukosa esofagus dan lambung depan (*forestomach*) (Gambar 1). *Ulcer* ditandai adanya perlukaan (tukak) dan kemerahan (hiperemi) pada mukosa saluran pencernaan. Kasus *esophageal ulcer* dan *gastric ulcer* merupakan kasus yang umum ditemukan pada kelompok *cetacea* di penangkaran. *Ulcer*

Diterima: 02-01-2023 | Direvisi: 07-02-2023 | Disetujui: 11-02-2023

© 2023 CC-BY-SA. Ini adalah artikel *Open Access* yang didistribusikan berdasarkan ketentuan dari *Creative Commons Attribution ShareAlike 4.0 International License* (<https://creativecommons.org/licenses/by-sa/4.0/>).

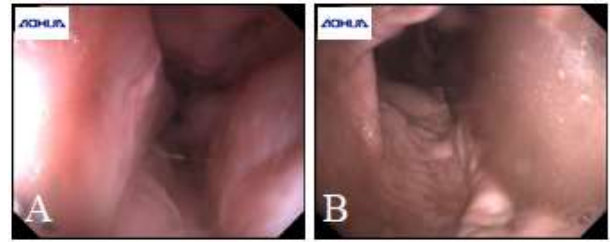
dapat terjadi pada semua bagian pencernaan antara lain, esofagus, lambung depan (*forestomach*), lambung utama (*main stomach*), *pylorus* dan usus (Van Bonn 2002; Gulland *et al.* 2018). *Esophageal ulcer* dan *gastric ulcer* dapat terjadi akibat infeksi bakteri *Helicobacter sp.*, infeksi parasit anisakid, penggunaan obat NSAID, memakan benda asing, dan stres (Walsh *et al.* 2008; Gulland *et al.* 2018).



Gambar 1. Hasil pemeriksaan endoskopi menunjukkan adanya *ulcer* pada mukosa (A) esofagus dan (B) lambung depan (*forestomach*).

Penanganan yang dilakukan meliputi rehidrasi dengan menambahkan cairan melalui *stomach tube* serta pemberian pakan berupa ikan tanpa tulang. Penambahan cairan bertujuan memperbaiki status hidrasi dan pemberian pakan berupa ikan tanpa tulang bertujuan untuk menghindari kerusakan mukosa lanjutan (Walsh *et al.* 2008). Selain itu, penanganan juga dilakukan dengan pemberian obat-obatan, antara lain antasida (Promag®), *proton pump inhibitor* (omeprazole), antibiotik (metronidazole) dan multivitamin (Becom Zet) (Walsh *et al.* 2008; Gulland *et al.* 2018). Promag® (*hydrotalcite* 200 mg, *magnesium hydroxide* 150 mg, *simethicone* 20 mg) diberikan 1 (satu) tablet, 1 (satu) jam sebelum makan pada waktu pagi dan sore hari. Total dosis *simethicone* yang direkomendasikan adalah 120 mg per hari (Gulland *et al.* 2018). Metronidazole 500 mg diberikan 1 (satu) tablet pada waktu pagi dan sore hari. Dosis metronidazole yang direkomendasikan adalah 7 mg/kg berat badan (Gulland *et al.* 2018). Omeprazole 20 mg diberikan ½ (setengah) tablet pada waktu pagi hari. Dosis omeprazole yang direkomendasikan adalah 0.15 mg/kg berat badan atau total dosis 10-40 mg per hari (Gulland *et al.* 2018). Multivitamin Become Zet diberikan 1 tablet pada pagi hari. Penanganan *esophageal ulcer* dan *gastric ulcer* dilakukan selama 14 hari.

Hasil penanganan dievaluasi menggunakan endoskopi dan menunjukkan hasil yang sangat memuaskan. Mukosa pada esofagus dan lambung depan (*forestomach*) terlihat normal tanpa adanya *ulcer* (Gambar 2). Hasil pengamatan fisik menunjukkan perbaikan nafsu makan serta pergerakan lumba-lumba mulai normal kembali.



Gambar 2. Hasil evaluasi menggunakan endoskopi setelah penanganan. Mukosa pada (A) esofagus dan (B) lambung depan (*forestomach*) kembali normal.

■ SIMPULAN

Endoskopi merupakan alat diagnosa yang efektif pada penanganan kasus *esophageal ulcer* dan *gastric ulcer* pada lumba-lumba. Kasus *esophageal ulcer* dan *gastric ulcer* pada lumba-lumba hidung botol Indo-Pasifik berhasil disembuhkan dengan pemberian antasida, *proton pump inhibitor*, antibiotik, dan multivitamin.

■ INFORMASI PENULIS

Penulis untuk Korespondensi

*ME: m.elmanaviean@gmail.com

Dokter Hewan Lembaga Konservasi PT Wersut Seguni Indonesia, Kendal, Jawa Tengah, INDONESIA

■ PUSTAKA ACUAN

- Braulik G, Natoli A, Kiszka J, Parra G, Plön S, Smith BD. 2019. *Tursiops aduncus*. The IUCN Red List of Threatened Species. 2019-3.
- Gulland, FMD, Dierauf LA, Whitman KL. 2018. *CRC Handbook of Marine Mammal Medicine*. 3th ed. Florida (US): CRC Press.
- Indrawati A, Maharani J, Fadillah N, Arum DS, Yenri H, Velayati RA, Fadlilah UN, Naldi J, Nurhasanah A. 2020. Bacterial pneumonia sebagai salah satu penyebab kematian lumba lumba hidung botol indo-pasifik (*Tursiops aduncus*). *Acta Veterinaria Indonesiana*. 8(2):37-42.
- Indrawati A, Meen LX. 2020. Lobomikosis pada lumba lumba hidung botol *Tursiops aduncus*. *ARSHI Veterinary Letters*. 4(3):43-4.
- Johnny F, Roza D. 2014. Infeksi bakteri *Vibrio alginolyticus* pada lumba-lumba hidung botol, *Tursiops aduncus* yang dipelihara di Lovina, Singaraja, Bali. *Berita Biologi*.13(3):295-300.
- Joseph CA, Lawrence K, Oellermann, Gridley T. 2019. An assessment of behaviour, stress, and gastric ulcers in bottlenose dolphins (*Tursiops sp.*) at uShaka Sea World. *Prosiding 50th Annual IAAAM Conference*; 2019 Mei 18-22; Durban. Durban (SA): IAAAM.
- Van Bonn W. 2002. Perforation of the gastrointestinal tract in bottlenose dolphins (*Tursiops truncatus*). *Prosiding 33rd Annual IAAAM Conference*; 2002 Mei 4-8; Algarve. Algarve (PT): IAAAM.
- Walsh MT, Reidarson TH, Nolan EC, Clauss T. 2008. Treatment considerations and complications in esophagogastric ulcer disease in cetaceans. *Prosiding 39th Annual IAAAM Conference*; 2008 Mei 10-14; Roma. Roma (IT): IAAAM.