

## Penanganan prolaps vagina pada sapi perah

Bong Ai Yin<sup>1</sup>, Fathul Bari<sup>2</sup>, Mokhammad Fakhrol Ulum<sup>3,\*</sup>

<sup>1</sup>Program Pendidikan Profesi Dokter Hewan, Fakultas Kedokteran Hewan, Institut Pertanian Bogor, Jawa Barat

<sup>2</sup>Koperasi Peternak Sapi Bandung Utara, Kecamatan Lembang, Kabupaten Bandung Barat, Jawa Barat

<sup>3</sup>Departemen Klinik, Reproduksi, dan Patologi, Fakultas Kedokteran Hewan, Institut Pertanian Bogor, Jawa Barat

**ABSTRAK:** Prolaps organ reproduksi vagina pada sapi perah jarang terjadi dan belum banyak dilaporkan. Prolaps vagina harus ditangani dengan segera untuk mencegah terjadinya infeksi sekunder yang mengganggu siklus reproduksi. Tulisan ini melaporkan kasus prolaps vagina yang ditemukan di peternakan rakyat, anggota Koperasi Peternak Sapi Bandung Utara (KPSBU), Kecamatan Lembang, Kabupaten Bandung Barat, Jawa Barat. Seekor sapi betina *Friesien Holstein* (FH) pada laktasi kedua seminggu pascamelahirkan dan mengalami protrusi mukosa vagina yang tampak menggantung di vulva. Kasus ini ditangani dengan membersihkan mukosa vagina menggunakan air bersih dari keran dan dialirkan bersamaan dengan proses memasukkan mukosa vagina kembali ke posisi normal secara *lege artis*. Jahitan tipe *simple interrupted* di labia vulva dilakukan menggunakan tali rafia untuk mencegah prolaps terjadi kembali. Jahitan kemudian dilepas setelah seminggu. Sapi terjadi persembuhan dan tidak mengalami prolaps yang berulang.

**Kata kunci:**

prolaps vagina, sapi perah, *Friesien Holstein*, *simple interrupted*

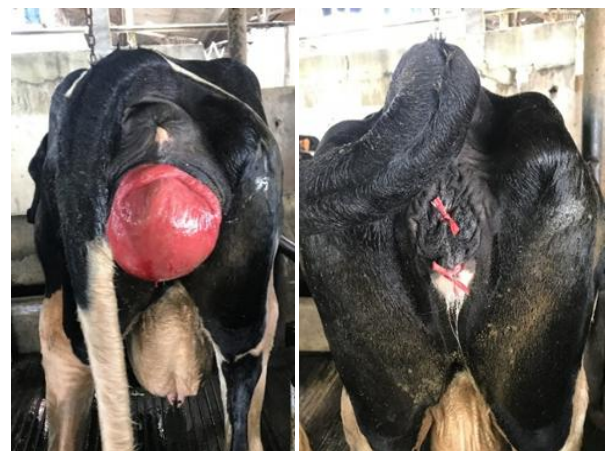### ■ PENDAHULUAN

Sapi perah merupakan salah satu hewan ternak penghasil susu. Produksi susu dalam negeri masih belum dapat memenuhi kebutuhan susu nasional meskipun konsumsi susu dari tahun ke tahun cenderung terus meningkat. Menurut Mardiana (2017), produksi susu lokal hanya memenuhi 20 % dari total kebutuhan susu nasional. Salah satu upaya untuk memenuhi kebutuhan susu tersebut dapat dilakukan melalui peningkatan populasi dan produktivitas sapi perah serta penanggulangan gangguan reproduksi.

Salah satu gangguan reproduksi pada sapi perah yang dapat terjadi berulang kali adalah prolaps vagina yang mengganggu siklus reproduksi induk. Prolaps vagina adalah keluarnya mukosa vagina dari struktur anatominya. Menurut Benchohra *et al.* (2015), prolaps vagina dengan atau tanpa prolapsus servik sering ditemukan pada trimester terakhir kebuntingan. Hal ini dapat disebabkan oleh peningkatan tekanan intra-abdominal akibat dari ukuran uterus yang semakin membesar. Hormon estrogen yang meningkat menjelang partus merelaksasikan jaringan perineal. Selain itu, sapi yang terus menerus dikandangkan dengan konformasi tubuh buruk atau nilai kondisi tubuh yang berlebihan merupakan faktor predisposisi terjadinya prolaps vagina (Scott *et al.* 2011). Tulisan ini kemudian melaporkan kasus prolaps vagina yang ditemukan di peternakan rakyat anggota Koperasi Peternak Sapi Bandung Utara (KPSBU), Kecamatan Lembang, Kabupaten Bandung Barat, Jawa Barat.

### ■ KASUS

**Anamnesa dan sinyalmen:** Seekor sapi betina *Friesien Holstein* (FH) dalam kondisi laktasi kedua dengan produksi susu 10 liter/hari. Sapi baru melahirkan seminggu sebelumnya dan masih sapi sering merejan. Protrusi mukosa vagina ditemukan dalam kondisi menggantung di vulva (Gambar 1). Peternak melaporkan ke koperasi dan meminta petugas kesehatan hewan untuk menangani kasus tersebut.



Gambar 1 Protrusi mukosa vagina (kiri), penjahitan *simple interrupted* pada labia vulva (kanan).

Diterima: 17-06-2018 | Direvisi: 11-07-2018 | Disetujui: 18-07-2018

© 2018 CC-BY-SA. Ini adalah artikel *Open Access* yang didistribusikan berdasarkan ketentuan dari *Creative Commons Attribution ShareAlike 4.0 International License* (<https://creativecommons.org/licenses/by-sa/4.0/>).

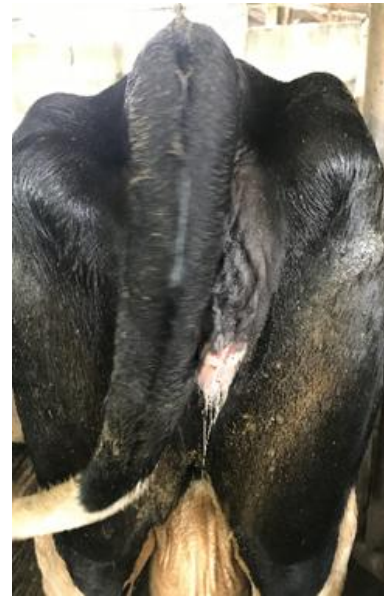
**Pemeriksaan fisik:** Berat badan  $\pm 300$  kg, suhu rektal  $38.0^{\circ}\text{C}$ , frekuensi nafas 36 kali/menit, frekuensi jantung 64 kali/menit. **Diagnosa:** Prolaps vagina. **Prognosa:** Fausta jika ditangani dengan tepat. **Terapi:** Penjahitan *simple interrupted* di labia vulva menggunakan tali rafia setelah reposisi vagina, Phenylject® dan vitamin B kompleks® secara intramuskular.

## ■ HASIL DAN PEMBAHASAN

Kasus prolaps vagina yang ditemukan di lapang yaitu seekor induk sapi yang baru melahirkan seminggu sebelumnya. Sapi ditemukan dalam kondisi vagina keluar dari vulva dengan mukosa mulai mengering dan berwarna merah. Pemeriksaan fisik menunjukkan kondisi sapi dalam keadaan normal. Menurut Hillman dan Gilbert (2008), diagnosa prolaps vagina berdasarkan temuan klinis yang tampak, yaitu keluarnya mukosa vagina dari vulva. Vagina yang terpapar di luar vulva dapat menyebabkan iritasi dan abrasi pada permukaan mukosa akibat ekornya sendiri.

Tindakan yang dilakukan di lapangan dimulai dengan membersihkan mukosa vagina yang keluar dengan air mengalir sambil memasukkan mukosa vagina kembali ke posisi normal dengan hati-hati tanpa melukai mukosa tersebut (*lege artis*). Setelah berhasil memasukkan kembali mukosa vagina ke posisi normalnya, dilakukan penjahitan *simple interrupted* di labia vulva menggunakan tali rafia untuk mencegah prolaps vagina, kemudian dilepas setelah seminggu. Tali rafia sebelumnya disterilkan menggunakan alkohol 70%. Teknik ini berbeda dengan Hillman dan Gilbert (2008) yang menyarankan penjahitan *Caslick* atau penjahitan *Buhner* sampai fibrosis terjadi di vestibular kaudal vagina agar prolaps vagina tidak berulang lagi. Pengobatan yang diberikan adalah Phenylject® sebagai antiradang dan analgesik. Vitamin B-kompleks® diberikan untuk mengoptimalkan kesehatan dengan meningkatkan daya tahan tubuh dan mempercepat persembuhan.

Tali rafia yang digunakan untuk menyatukan labia vulva dibuka setelah 10 hari (Gambar 2). Kondisi sapi kembali normal, vagina sapi tidak lagi mengalami protusi keluar dari vulva. Prolaps vagina dapat terjadi pada sapi induk baik pada kondisi pre-partus maupun post-partus. Setiap kasus yang ditemukan di lapangan memiliki kondisi berbeda dan penanganan yang cepat dan tepat harus dilakukan untuk mencegah komplikasi yang dapat mengganggu siklus reproduksi.



Gambar 2 Protusi vagina tidak terjadi pascapembukaan jahitan

## ■ SIMPULAN

Prolaps vagina pada kasus ini dapat ditangani dengan mudah menggunakan penjahitan *simple interrupted* pada labia vulva. Penanganan yang cepat dan tepat harus dilakukan untuk mencegah komplikasi.

## ■ INFORMASI PENULIS

### Penulis untuk Korespondensi

\*MFU: ulum@ipb.ac.id

Departemen Klinik Reproduksi dan Patologi, Fakultas Kedokteran Hewan, Institut Pertanian Bogor, Jalan Agatis Kampus IPB Dramaga Bogor Jawa Barat 16680.

## ■ PUSTAKA ACUAN

- Benchohra M, Kalbaza AY, Amara K. 2015. Vaginal and Rectal Prolapse (Type II) in Montbeliarde Dairy Cow-Case Report. *Glob Vet.* 14 (1): 56-58.
- Hillman R, Gilbert RO. 2008. Chapter 9: Reproductive Diseases. Didalam: *Rebhun's Diseases of Dairy Cattle*. Divers TJ, Peek SF, editor. Edisi ke-2. Missouri (US): Saunders Elsevier.
- Mardiana CF. 2017. 80% Kebutuhan Susu di Indonesia Masih Impor. [internet]. [diunduh 2018 Juni 1]. Tersedia pada: <https://finance.detik.com/industri/d-3590894/80-kebutuhan-susu-di-indonesia-masih-impor>.
- Scott PR, Penny CD, Macrae AI. 2011. Chapter 2: Obstetrics and parturient diseases. Didalam: *Cattle Medicine*. London (UK): Manson Publishing Ltd.