

Penelitian

## Evaluasi Elektrokardiogram dan Radiografi Paru Domba Diimplan Scaffold Biphasic Calcium Phosphate/Alginate

### *Electrocardiogram and Pulmonary Radiographic Evaluation on Sheep Implanted with Scaffold Biphasic Calcium Phosphate/Alginate*

Gunanti<sup>1\*</sup>, Kiagus Dahlan<sup>2</sup>, Shavrillia Inovanny Angesti<sup>3</sup>, Selma Laily Nur Afifa<sup>2</sup>,  
Nuzula Ramadian<sup>3</sup>, Sugganya A/P Ravi<sup>4</sup>, Soesatyoratih<sup>1</sup>

<sup>1</sup>Divisi Bedah dan Radiologi, Departemen Klinik, Reproduksi, dan Patologi,  
Fakultas Kedokteran Hewan, Institut Pertanian Bogor

<sup>2</sup>Departemen Fisika, Fakultas Matematika dan Ilmu Pengetahuan Alam, Institut Pertanian Bogor

<sup>3</sup>Mahasiswa Pendidikan Profesi Dokter Hewan, Fakultas Kedokteran Hewan, Institut Pertanian Bogor

<sup>4</sup>Mahasiswa Program Sarjana, Fakultas Kedokteran Hewan, Institut Pertanian Bogor

\*Penulis untuk korespondensi: gunanti.soe@gmail.com

Diterima: 3 Mei 2020, Disetujui: 24 Juni 2020

#### ABSTRAK

Biomaterial merupakan suatu bahan yang digunakan untuk membantu persembuhan tulang sehingga mempunyai resiko terhadap organ jantung dan paru. Penanaman implan tulang dapat menyebabkan *bone cement implantation syndrome* yang dapat mempengaruhi aktivitas jantung. Degradasi implan pada tulang dapat menyebabkan efek pada paru. Penelitian ini bertujuan mengevaluasi perubahan pada hasil elektrokardiografi jantung dan radiografi paru domba (*Ovis aries*) yang diimplan *scaffold biphasic calcium phosphate/alginate* pada tulang tibia. Penelitian ini menggunakan 3 ekor domba jantan berusia 1.5 tahun dengan berat rata-rata 20 kg. Penanaman implan *scaffold BCP/alginate* dilakukan secara aseptis pada sepertiga proximal medial tulang tibia. Perekaman EKG pada domba dilakukan dalam keadaan sadar dan posisi berbaring *lateral recumbency* serta pemeriksaan radiografi dengan standar pandang *left lateral recumbency* dilakukan pada sebelum dan sesudah operasi, hari ke-7, 30, 60, dan 90 sesudah operasi. Parameter yang dievaluasi berupa amplitudo dan durasi gelombang P, durasi kompleks QRS, durasi interval PR, amplitudo R, amplitudo T, durasi interval QT, durasi segmen ST, dan gambaran radiografi toraks. Data elektrokardiogram diolah menggunakan *Microsoft Excel 2007* dan *IBM Statistical Product and Service Solutions (SPSS)*. Data variabel dianalisis secara statistik dengan menggunakan *metode One Way Analyse of Variant (ANOVA)*, kemudian dilanjutkan dengan uji *Duncan* pada selang kepercayaan 95%. -Aktivitas elektrokardiografi jantung dan gambaran radiografi paru domba tidak mengalami perubahan setelah memperoleh penanaman implan *scaffold BCP/alginate*.

**Kata kunci:** implan BCP, elektrokardiografi, radiografi paru, domba

#### ABSTRACT

Biomaterial is a material used to help heal bones so that has risks to the heart and lung organs. Implanting bone implants can cause bone cement implantation syndrome which can affect heart activity. Degradation of the implant in the bone can cause effects on the lung. This study aims to evaluate changes in cardiac electrocardiographic and radiographic results of sheep (*Ovis aries*) lung implanted with biphasic calcium phosphate/alginate scaffold in the tibia bone. This study used 1.5 years old rams with average weight of 20 kg. The implantation of BCP/alginate scaffold implant was performed aseptically on the one third of proximal medial of the tibial bone. ECG recording in sheep is done in a conscious state and lateral recumbency lying position and radiographic examination with left lateral recumbency view performed before and after surgery, and on the 7<sup>th</sup>, 30<sup>th</sup>, 60<sup>th</sup>, and 90<sup>th</sup> day after surgery. The parameters evaluated are the amplitude and duration of the P wave, the duration of the QRS complex, the duration of the PR interval, the amplitude of R wave, the amplitude of T wave, the duration of the QT interval, the duration of the ST segment, and the pulmonary radiographic image. Electrocardiogram data are processed using *Microsoft Excel 2007* and *IBM Statistical Product and Service Solutions (SPSS)*. Variable data are analyzed statistically with one way analyze of variant (ANOVA), then are continued with *Duncan* test at reliability range 95%. The electrocardiographic activity of the sheep's heart and radiographic images of sheep's lungs did not change after obtaining the implantation of a BCP/alginate scaffold.

**Keywords:** BCP implants, electrocardiography, pulmonary radiographs, sheep

## PENDAHULUAN

Fraktur merupakan salah satu kasus yang sering terjadi pada hewan. Fraktur pada hewan umumnya disebabkan oleh trauma seperti terbentur benda keras, tertabrak kendaraan dan jatuh dari tempat yang tinggi (Wirata, 2015). Salah satu metode penanganan fraktur adalah reduksi (Smeltzer dan Bare, 2002). Reduksi adalah metode manipulasi tulang untuk mengembalikan kelurusan, posisi, dan panjang dengan mengembalikan fragmen tulang sedekat mungkin (Black dan Hawks, 2014).

Salah satu metode reduksi yang dilakukan untuk mengembalikan fungsi tulang adalah dengan penggunaan bahan biomaterial dan teknik implantasi untuk menggantikan jaringan tulang yang hilang atau rusak. Aplikasi biomaterial biasanya digunakan untuk menggantikan atau mengembalikan fungsi dari komponen tulang yang mengalami kegagalan atau kerusakan (Ige et al., 2009). Material tersebut diharuskan memiliki beberapa persyaratan, antara lain tidak menimbulkan pengaruh buruk pada tubuh, memiliki ketahanan terhadap korosi, dan memiliki bentuk yang kuat (Bombac et al., 2007). Biomaterial implan telah dikembangkan oleh beberapa peneliti yang memiliki semua sifat tersebut adalah *biphasic calcium phosphate* (BCP), sebab tersusun dari *hydroxyapatite* dan *tricalcium phosphate* yang merupakan kandidat *scaffold* yang memiliki biokompatibilitas baik, *biodegradable*, dan tidak beracun (Sopyan et al., 2007).

Penggunaan implan tulang memungkinkan adanya pengaruh terhadap kondisi tubuh. Penelitian Donaldson et al., (2009) menunjukkan bahwa terdapat efek samping pada metode implan tulang berupa *bone cement implantation syndrome*, yaitu komplikasi yang terjadi pada pasien yang menjalani operasi implan semen tulang.

Penelitian ini menggunakan hewan model berupa domba. Pearce et al. (2007) menyatakan bahwa dalam penelitian ortopedik, salah satu hewan yang dianggap layak untuk percobaan implantasi material sebagai model bagi manusia adalah domba. Penelitian ini bertujuan mengevaluasi perubahan pada hasil elektrokardiografi jantung dan radiografi paru domba (*Ovis aries*) yang diimplan *scaffold biphasic calcium phosphate/alginate* pada tulang tibia.

## METODE PENELITIAN

### Tempat dan Waktu Penelitian

Penelitian dilakukan mulai bulan Januari hingga April 2017. Operasi penanaman implan tulang,

pengambilan data elektrokardiogram, dan pemeriksaan radiografi dilakukan di Laboratorium Divisi Bedah dan Radiologi, Departemen Klinik, Reproduksi dan Patologi, Fakultas Kedokteran Hewan, Institut Pertanian Bogor. Pemeliharaan hewan dilakukan di kandang Unit Pengelolaan Hewan dan Laboratorium (UPHL), Fakultas Kedokteran Hewan, Institut Pertanian Bogor. Seluruh prosedur dalam penelitian ini telah mendapat persetujuan dari Komisi Etik Hewan Fakultas Kedokteran Hewan Institut Pertanian Bogor dengan menerbitkan Sertifikat Persetujuan Etik Hewan nomor 052/KEH/SKE/1/2017.

### Alat dan Bahan

Peralatan yang digunakan pada penelitian ini adalah peralatan bedah minor steril, alat bedah tulang, pisau bedah no. 10, syringe 1 mL, 3 mL, 5 mL, dan 10 mL, IV catheter 22G, infus set, oksimeter, mesin elektrokardiografi (EKG), dan kertas rekam EKG, *hair dryer*, *hanger*, bak pencuci, mesin x-ray, dan lampu iluminator.

Bahan-bahan yang digunakan pada penelitian ini adalah *oxfendazole* bolus, *oxytetracycline long acting*, bahan anestesi (*ketamine* HCl 10%, *xylazine* HCl 10%), bahan implan *scaffold* 3D (dengan poros) BCP/*alginate* (diameter 0.8 cm dan tebal 0.4 cm) rasio HA:TCP 70:30, *procaine benzyl penicillin* (*penicillin G*) 3.000.000 IU, benang jahit *chromic cat gut* 3/0, benang jahit *silk* 2/0, antiseptik (alkohol 70%), povidon iodine 3%, salep perubalsem, salep *gentamicin*, *limoxin spray*, analgesik (*flunixin meglumine*), infus NaCl 0.9% 500 mL, kassa, plester *micropore*, tampon bedah, gel EKG, larutan *developer* dan *fixer*, kertas film ukuran 24x30, dan pakan hewan. Hewan model yang digunakan pada penelitian ini adalah tiga ekor domba lokal jantan dengan berat badan rata-rata 20 kg dan berusia 1.5 tahun.

### Persiapan Sampel Scaffold BCP/Alginate

Persiapan bahan implan *scaffold BCP/alginate* telah dilakukan di Departemen Fisika, Fakultas Matematika dan Ilmu Pengetahuan Alam, Institut Pertanian Bogor.

### Aklimatisasi Hewan Coba

Tiga ekor diaklimatisasi selama 14 hari. Domba dirawat, diberi pakan dua kali sehari dan minum *ad libitum*, dan kandang setiap hari dibersihkan selama masa aklimatisasi. Domba

diberi anthelmintic (*oxfendazole*) dan antibiotik (*oxytetracycline long acting*). Pemeriksaan klinis, radiologi, dan pemeriksaan darah dilakukan sebelum hewan dioperasi.

#### *Penanaman Implan Scaffold BCP/Alginate*

Pembiusan dilakukan pada domba dengan pemberian anestesi kombinasi ketamin 10% dengan dosis 2 mg/kg BB dan xylazin 10% dengan dosis 0.1 mg/kg BB. Kombinasi keduanya diberikan melalui intravena (vena jugularis). Pencukuran bulu dilakukan setelah hewan terbius pada bagian medial tulang tibia kaki kiri dan kaki kanan lalu didesinfeksi dengan alkohol 70% dan larutan iodine selanjutnya hewan dibawa ke ruangan operasi. Operasi dimulai dengan melakukan sayatan pada kulit. Orientasi sayatan dilakukan di bagian medial persendian lutut, ditarik 5.7 cm ke arah distal, dan 3.6 cm dari volar ke dorsal.

Tulang tibia bagian medial dibuat defek dengan cara pengeboran. Kaki kiri sebagai kontrol positif, dibuat defek namun tidak diimplan dengan *scaffold BCP/alginate*, sedangkan kaki kanan sebagai perlakuan, dibor lalu diimplan dengan *scaffold BCP/alginate*. Implan *scaffold BCP/alginate* pada tulang tibia dilakukan dengan operasi secara aseptis. Penanaman implan dilakukan pada bagian medial tulang tibia kanan dengan menggunakan bor tulang untuk membuat defek sesuai dengan ukuran implan (diameter 0.8 mm dan panjang 0.4 mm).

Pembuatan defek dibuat melalui sayatan kulit terlebih dahulu. Setelah penanaman implan *scaffold BCP/alginate*, tulang kemudian ditutup berturut-turut yaitu penjahitan pada lapisan otot dengan benang catgut chromic 3/0, jaringan subkutan dan kulit dengan benang silk 2/0. Setiap lapisan penjahitan diberi antibiotik penicillin G 50.000 IU/ml sebanyak 1 ml diberikan secara topikal. Metode yang sama juga dilakukan pada tulang tibia kiri. Operasi dilakukan oleh operator yang sama untuk mencegah variasi operasi. Luka akibat operasi kemudian dibersihkan setiap hari dengan povidon iodine 3% dan diberi salep perubalsem untuk mencegah terjadinya infeksi pascaoperasi selama 7 hari.

#### *Pengambilan Data Elektrokardiogram*

Pengambilan data elektrokardiogram (EKG) pada domba dilakukan dalam keadaan berbaring right lateral, dengan restraint manual dan tanpa menggunakan sedasi. Perekaman EKG dilakukan sebelum dan setelah domba operasi penanaman implan (hari ke-0), hari ke-7,

30, 60, dan 90. Perekaman EKG dilakukan dengan mesin elektrokardiograf yang telah dikalibrasi 1 mV = 10 mm dengan kecepatan kertas 25 mm/detik.

Perekaman EKG menggunakan tiga sandapan bipolar standar (sadapan I, II, III) dan tiga sandapan unipolar (sadapan aVR, aVL, dan aVF) direkam dengan klip EKG sebagai elektroda EKG. Elektroda EKG berjumlah empat buah yang berwarna merah, kuning, hijau, dan hitam. Elektroda EKG ditempatkan pada tubuh domba di bagian ekstremitas. Elektroda EKG warna merah ditempatkan pada kaki depan kanan, kuning pada kaki depan kiri, hijau pada kaki belakang kiri, dan hitam pada kaki belakang kanan domba. Bagian tubuh domba yang akan ditempatkan elektroda dicukur dan diberi gel EKG.

#### *Pemeriksaan Radiografi Toraks*

Ketiga domba yang digunakan dalam penelitian ini dilakukan radiografi toraks pada saat praoperasi, serta pada hari ke-30, hari ke-60, dan hari ke-90 pascaoperasi di ruang radiologi. Hewan dibaringkan dengan standar pandang *left lateral recumbency*. Hasil radiografi diproses di ruang gelap, dikeringkan dengan hair dryer, dan diinterpretasi dengan bantuan lampu iluminator.

#### *Analisis Data*

Data elektrokardiogram diolah menggunakan Microsoft Excel 2007 dan IBM Statistical Product and Service Solutions (SPSS). Data variabel dianalisis secara statistik dengan menggunakan metode *One Way Analyse of Variant (ANOVA)*, kemudian dilanjutkan dengan uji *Duncan* pada selang kepercayaan 95%. Pembahasan hasil analisis data EKG disajikan secara deskriptif. Data radiogram dianalisis secara deskriptif yang disajikan dalam tabel dan gambar.

## HASIL

#### *Evaluasi Data Elektrokardiogram*

Hasil penelitian menunjukkan nilai amplitudo dan durasi rata-rata gelombang P pada hari ke-0 (praoperasi dan pascaoperasi), 7, 30, 60, dan 90 tidak terdapat perbedaan nyata ( $P > 0.05$ ) (Tabel 1). Nilai durasi rata-rata interval kompleks QRS pada hari ke-0 (praoperasi dan pascaoperasi), 7, 30, 60, dan 90 tidak terdapat perbedaan nyata ( $P > 0.05$ ) (Tabel 1). Nilai amplitudo rata-rata gelombang R

pada hari ke-0 (praoperasi dan pascaoperasi), 7, 30, 60, dan 90 tidak terdapat perbedaan nyata ( $P>0.05$ ) (Tabel 1). Nilai durasi rata-rata gelombang PR pada hari ke-0 (praoperasi dan pascaoperasi), 7, 30, 60, dan 90 tidak terdapat perbedaan nyata ( $P>0.05$ ) (Tabel 2). Nilai amplitudo rata-rata gelombang T pada hari ke-0 (praoperasi dan pascaoperasi), 7, 30, 60, dan 90 tidak terdapat perbedaan nyata ( $P>0.05$ ) (Tabel 2). Nilai durasi rata-rata interval QT pada hari ke-0 (praoperasi dan pascaoperasi), 7, 30, 60, dan 90 tidak ditemukan perbedaan nyata ( $P>0.05$ ) (Tabel 2). Nilai durasi rata-rata segmen ST pada hari ke-0 (praoperasi dan pascaoperasi), 7, 30, 60, dan 90 tidak ditemukan perbedaan nyata ( $P>0.05$ ) (Tabel 2).

### Evaluasi Data Radiogram

Hasil gambaran radiografi dari ketiga domba diambil sebelum melakukan operasi penanaman implan

(praoperasi), hari ke-30, hari ke-60, dan hari ke-90 yang diambil pada kVp 66 dan mAs 1,2. Semua hasil tersebut diambil pada posisi *left lateral recumbency*. Gambaran radiografi paru praoperasi dan pascaoperasi hingga hari ke-90 tidak menunjukkan adanya perubahan terhadap arteri dan vena pulmonalis, *peribronchial pattern*, *cotton like densities*, dan *lobar sign*. Hasil radiografi dapat dilihat pada Gambar 1, Tabel 3, dan Tabel 4.

## PEMBAHASAN

### Evaluasi Data Elektrokardiogram

Evaluasi data elektrokardiogram (EKG) dilakukan pada sadapan II dalam penelitian ini. Pembacaan rekaman EKG dapat dilakukan pada semua sadapan, namun sadapan II paling sering digunakan karena mencatat perbedaan potensial kelistrikan jantung yang paling besar (Karim dan Kabo, 1996). Nilai EKG

Tabel 1 Rata-rata amplitudo gelombang P (mV), durasi gelombang P (detik), durasi kompleks QRS (detik), dan amplitudo gelombang R (mV) berdasarkan waktu pengamatan (hari)

Waktu Pengamatan (hari)	Amplitudo gelombang P (mV)	Durasi gelombang P (detik)	Durasi kompleks QRS (detik)	Amplitudo gelombang R (mV)
Praoperasi	0.0600 ± 0.0529 <sup>a</sup>	0.0183 ± 0.0161 <sup>a</sup>	0.0300 ± 0.0085 <sup>a</sup>	0.1367 ± 0.0723 <sup>a</sup>
Pascaoperasi	0.0400 ± 0.0346 <sup>a</sup>	0.0137 ± 0.0127 <sup>a</sup>	0.0473 ± 0.0144 <sup>a</sup>	0.0733 ± 0.0666 <sup>a</sup>
7	0.0833 ± 0.0115 <sup>a</sup>	0.0263 ± 0.0042 <sup>a</sup>	0.0400 ± 0.0050 <sup>a</sup>	0.0500 ± 0.0436 <sup>a</sup>
30	0.0800 ± 0.0462 <sup>a</sup>	0.0280 ± 0.0162 <sup>a</sup>	0.0430 ± 0.0248 <sup>a</sup>	0.1100 ± 0.0635 <sup>a</sup>
60	0.0900 ± 0.0520 <sup>a</sup>	0.0300 ± 0.0173 <sup>a</sup>	0.0287 ± 0.0090 <sup>a</sup>	0.0000 ± 0.0000 <sup>a</sup>
90	0.1050 ± 0.0710 <sup>a</sup>	0.0270 ± 0.0147 <sup>a</sup>	0.0390 ± 0.0020 <sup>a</sup>	0.0900 ± 0.0636 <sup>a</sup>
Nilai normal	0.13 ± 0.02	0.040 ± 0.004	0.0600 ± 0.010	0.802 ± 0.438

Keterangan: huruf superscript yang sama pada baris yang berbeda menyatakan tidak terdapat perbedaan nyata ( $P>0.05$ ) antar waktu pengamatan.

Tabel 2 Rata-rata durasi gelombang PR (detik), amplitudo gelombang T (mV), durasi interval QT (detik), dan durasi segmen ST (detik) berdasarkan waktu pengamatan (hari)

Waktu Pengamatan (hari)	Durasi interval PR (detik)	Amplitudo gelombang T (mV)	Durasi interval QT (detik)	Durasi segmen ST (detik)
Praoperasi	0.0670 ± 0.0588 <sup>a</sup>	0.0700 ± 0.0141 <sup>a</sup>	0.3130 ± 0.1807 <sup>a</sup>	0.0167 ± 0.0058 <sup>a</sup>
Pascaoperasi	0.0777 ± 0.0686 <sup>a</sup>	0.0200 ± 0.0116 <sup>a</sup>	0.0000 ± 0.0000 <sup>a</sup>	0.0167 ± 0.0058 <sup>a</sup>
7	0.0947 ± 0.0106 <sup>a</sup>	0.1367 ± 0.0666 <sup>a</sup>	0.1933 ± 0.1681 <sup>a</sup>	0.0200 ± 0.0116 <sup>a</sup>
30	0.0985 ± 0.0497 <sup>a</sup>	0.0800 ± 0.0116 <sup>a</sup>	0.2730 ± 0.1930 <sup>a</sup>	0.0150 ± 0.0070 <sup>a</sup>
60	0.0623 ± 0.0554 <sup>a</sup>	0.0767 ± 0.0282 <sup>a</sup>	0.2610 ± 0.1507 <sup>a</sup>	0.0200 ± 0.0000 <sup>a</sup>
90	0.0805 ± 0.0467 <sup>a</sup>	0.1450 ± 0.0131 <sup>a</sup>	0.2300 ± 0.1626 <sup>a</sup>	0.0200 ± 0.0141 <sup>a</sup>
Nilai normal	0.1400 ± 0.0120	0.1400 ± 0.0100	0.26 ± 0.03	0.1200 ± 0.010

Keterangan: huruf superscript yang sama pada baris yang berbeda menyatakan tidak terdapat perbedaan nyata ( $P>0.05$ ) antar waktu pengamatan.

Tabel 3 Hasil pengamatan ada atau tidak adanya kelainan gambaran radiografi berupa dilatasi vena pulmonalis dan *peribronchial pattern*

Hari ke-	Pengamatan											
	Dilatasi vena pulmonalis						<i>Peribronchial pattern</i>					
	Domba 1		Domba 2		Domba 3		Domba 1		Domba 2		Domba 3	
Ada	TA	Ada	TA	Ada	TA	Ada	TA	Ada	TA	Ada	TA	
Praoperasi	✓		✓		✓		✓		✓		✓	
30	✓		✓		✓		✓		✓		✓	
60	✓		✓		✓		✓		✓		✓	
90	✓		✓		✓		✓		✓		✓	

Keterangan: TA= Tidak ada

Tabel 4 Hasil pengamatan ada atau tidak adanya kelainan gambaran radiografi berupa *cotton like density* dan *lobar sign*

Hari ke-	Pengamatan											
	<i>Cotton like density</i>						<i>Lobar sign</i>					
	Domba 1		Domba 2		Domba 3		Domba 1		Domba 2		Domba 3	
Ada	TA	Ada	TA	Ada	TA	Ada	TA	Ada	TA	Ada	TA	
Praoperasi	✓		✓		✓		✓		✓		✓	
30	✓		✓		✓		✓		✓		✓	
60	✓		✓		✓		✓		✓		✓	
90	✓		✓		✓		✓		✓		✓	

Keterangan: TA= Tidak ada

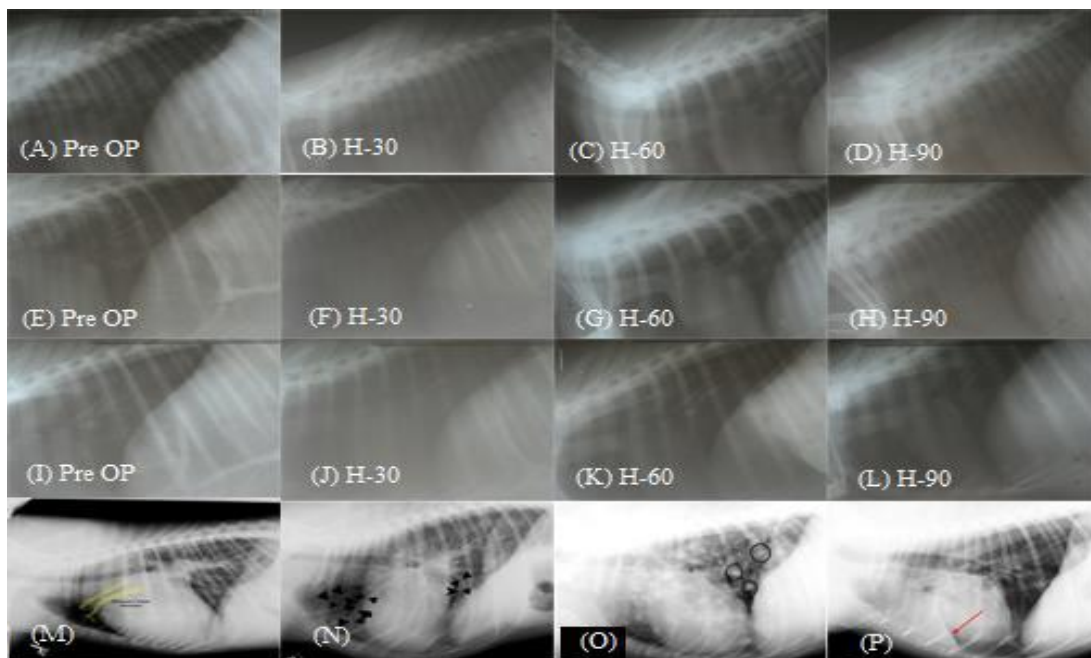
yang dapat dievaluasi untuk menentukan suatu kondisi jantung adalah amplitudo dan durasi gelombang P, durasi kompleks QRS, durasi interval PR, amplitudo R, amplitudo T, durasi interval QT, serta durasi segmen ST (Haryosuprobo *et al.*, 2016).

Setengah bagian pertama gelombang P mewakili depolarisasi atrium kanan, setengah bagian yang lain mewakili depolarisasi atrium kiri (Karim dan Kabo, 1996). Hal tersebut menjadikan gelombang P dapat digunakan untuk menilai pembesaran atrium (Thaler, 2013). Kenaikan amplitudo gelombang P menunjukkan pembesaran atrium yang dapat terjadi akibat adanya edema pulmonum yang menyebabkan *congestive heart failure*. Penurunan amplitudo gelombang P menunjukkan berkurangnya kemampuan depolarisasi atrium (Thaler, 2013). Nilai normal amplitudo gelombang P pada domba adalah  $0.13 \pm 0.02$  mV (Ahmed dan Sanyal, 2008). Nilai amplitudo rata-rata gelombang P pada penelitian ini berada pada kisaran normal tersebut, menandakan tidak terdapat gangguan pada depolarisasi atrium dan tidak terjadi pembesaran atrium dengan adanya penanaman implan tulang BCP/*alginate*.

Pengukuran durasi gelombang P dilakukan untuk mengetahui waktu depolarisasi atrium. Durasi gelombang P yang meningkat menjadi indikasi terja-

dinya pembesaran atrium kiri. Nilai normal durasi gelombang P pada domba adalah  $0.040 \pm 0.004$  detik (Ahmed dan Sanyal, 2008). Nilai durasi rata-rata gelombang P pada penelitian ini berada pada kisaran normal tersebut, menunjukkan tidak adanya gangguan pada aktivitas atrium dengan adanya penanaman implan tulang BCP/*alginate*.

Interval kompleks QRS merupakan gambaran lamanya aktivitas depolarisasi ventrikel melalui berkas His dan serabut Purkinje (Karim dan Kabo, 1996). Pengukuran interval kompleks QRS mampu menunjukkan adanya hipertrofi ventrikel jantung. Hipertrofi ventrikel akan meningkatkan durasi interval kompleks QRS karena penambahan massa otot jantung (Sari, 2005). Penggunaan semen tulang dapat menyebabkan beban emboli yang dapat meningkatkan tekanan arteri pulmonal dan resistensi pembuluh darah pulmonal. Kedua hal tersebut menyebabkan dinding ventrikel kanan membesar (PAPSRS, 2006). Nilai normal durasi interval kompleks QRS pada domba yaitu  $0.0600 \pm 0.010$  detik (Ahmed dan Sanyal, 2008). Nilai durasi rata-rata interval kompleks QRS pada penelitian ini berada pada kisaran normal tersebut, menandakan tidak adanya kelainan pada konduksi ventrikel setelah penanaman implan tulang BCP/*alginate*.



Gambar 1 Radiografi paru pada praoperasi, 30 hari, 60 hari dan 90 hari pascaoperasi domba 1 (A-D), domba 2 (E-H), domba 3 (I-L), dan contoh kelainan pada paru (dilatasi vena pulmonalis (M), peribronchial pattern (N), cotton like density (O), lobar sign (P))

Pengukuran amplitudo gelombang R dilakukan untuk menggambarkan fase depolarisasi ventrikel. Perubahan pada gelombang R dapat menggambarkan kondisi hipertrofi dan dilatasi ventrikel. Dilatasi ruang yang terjadi lebih sering pada salah satu ventrikel saja, diikuti penebalan dinding ventrikel tetapi penebalan dinding yang terjadi masih lebih kecil dibandingkan dengan dilatasi ruang ventrikel (Abraham et al., 2012). Nilai normal amplitudo gelombang R pada domba yaitu  $0.802 \pm 0.438$  mV (Haryati, 2010). Nilai amplitudo rata-rata gelombang R pada penelitian ini berada pada kisaran normal tersebut. Nilai 0 pada hari ke-60 menunjukkan variasi gelombang QRS berupa gelombang QS pada rekaman EKG. Secara keseluruhan rekaman amplitudo R menunjukkan tidak ada gangguan pada konduksi ventrikel akibat penanaman implan tulang BCP/alginate.

Interval PR menggambarkan waktu mulai dari awal depolarisasi atrium sampai awal depolarisasi ventrikel, interval ini mewakili waktu yang dibutuhkan oleh impuls dari nodus SA berjalan melewati nodus AV sampai ke berkas His. Perubahan interval PR menunjukkan gangguan konduksi jalur impuls dari nodus SA hingga melewati nodus AV sampai ke berkas His. Interval PR dapat mengalami percepatan yang terjadi karena adanya

aritmia yang berhubungan dengan gangguan impuls jantung (Karim dan Kabo, 1996). Perlambatan interval PR terjadi pada penderita *Lown-Ganong-Levine syndrome* yang menampilkan interval PR pendek namun kompleks QRS normal pada EKG (Soos dan McComb, 2019). Nilai normal durasi interval PR pada domba adalah  $0.1400 \pm 0.0120$  (Ahmed dan Sanyal, 2008). Nilai durasi rata-rata gelombang PR pada penelitian ini berada pada kisaran normal tersebut, menandakan waktu dari awal depolarisasi atrium sampai awal depolarisasi ventrikel tidak mengalami percepatan atau perlambatan akibat penanaman implan tulang BCP/alginate.

Gelombang T merupakan gambaran fase repolarisasi ventrikel (Karim dan Kabo, 1996). Gelombang T dapat dipengaruhi oleh keadaan fisiologis maupun keadaan patologis. Keadaan fisiologis dapat berupa olahraga, tidur, atau perut yang penuh setelah makan. Sementara keadaan patologis berupa penyakit jantung, toksemia, penggunaan obat-obatan seperti digitalis (Karim dan Kabo, 1996), hiperkalemia (Guyton dan Hall, 2016), dan iskemia miokardium (Thaler, 2013). Nilai normal amplitudo gelombang T pada domba adalah  $0.1400 \pm 0.0100$  mV (Ahmed dan Sanyal, 2008). Nilai amplitudo rata-rata gelombang T pada penelitian ini

berada pada kisaran normal tersebut, menandakan tidak ada kelainan selama repolarisasi ventrikel setelah menerima implan tulang BCP/*alginate*.

Interval QT merupakan aktivitas total ventrikel (mulai dari depolarisasi hingga repolarisasi ventrikel) (Dharma, 2012). Pemanjangan interval QT disebabkan oleh pemanjangan repolarisasi ventrikel, dapat dipengaruhi oleh obat-obatan seperti antiaritmia, gangguan keseimbangan elektrolit, serta penyakit gagal jantung kongestif (Thaler, 2013). Interval QT yang memanjang mengindikasikan adanya repolarisasi jantung yang ireguler, aritmia ventrikel, dan terjadi peningkatan kematian mendadak (Ganong, 2008). Pemendekan interval QT ditemukan pada pemakaian digitalis, intoksikasi potasium, hiperkalsemia, dan hipertrofi ventrikel kiri (Ganong, 2008). Pemakaian digitalis berlebih menyebabkan durasi depolarisasi pada satu bagian ventrikel dapat meningkat jauh dibanding bagian lainnya (Guyton dan Hall, 2016). Nilai normal durasi interval QT pada domba adalah  $0.213 \pm 0.012$  detik (Tajik et al., 2016). Nilai durasi rata-rata interval QT pada penelitian ini berada pada kisaran normal tersebut. Pemendekan dan pemanjangan daerah interval QT juga tidak ditemukan. Pada rekaman pascaoperasi durasi interval QT bernilai 0 karena rekaman menunjukkan frekuensi jantung yang sangat cepat. Secara keseluruhan berdasarkan rekaman durasi interval QT menunjukkan tidak terdapat gangguan pada aktivitas total ventrikel akibat penanaman implan tulang BCP/*alginate*.

Segmen ST merupakan gambaran waktu mulai dari akhir depolarisasi ventrikel sampai awal repolarisasi ventrikel. Perubahan nilai durasi segmen ST dapat menunjukkan kondisi kelainan jantung berupa infark miokard atau iskemia miokard yang ditunjukkan dengan elevasi atau depresi segmen ST (Karim dan Kabo 1996). Nilai normal durasi segmen ST pada domba adalah  $0.1200 \pm 0.010$  detik (Ahmed dan Sanyal, 2008). Nilai durasi rata-rata segmen ST pada penelitian ini berada pada kisaran normal tersebut dan tidak terdapat elevasi atau depresi segmen ST, hal tersebut menandakan tidak terjadi iskemia maupun infark miokardium akibat penanaman implan tulang BCP/*alginate*.

#### Evaluasi Data Elektrokardiogram

Implan pada tulang dapat menyebabkan efek pada paru dengan cara degradasi implan tersebut menjadi molekul calcium dan phosphate, yang dapat merembes ke dalam sel-sel darah di dalam sumsum tulang yang dapat memasuki sistem sirkulasi. Hal ini

dapat menyebabkan abnormalitas paru. Kelainan yang dapat dilihat pada paru yang terjadi akibat implan antara lain dilatasi vena pulmonalis, *peribronchial pattern*, *cotton like density*, dan juga *lobar sign*. *Bone cement implantation syndrome* merupakan salah satu bentuk reaksi penolakan tubuh yang menimbulkan kelainan-kelainan tersebut (Fharantyka, 2014). *Bone cement implantation syndrome* biasanya ditandai dengan keadaan hipoksia, hipoksemia, peningkatan tekanan pada arteri pulmonari, cardiac arrhythmia, dan cardiac arrest (Razuin et al., 2013). Reaksi penolakan terhadap bahan implan terjadi akibat dari salah satu komponen implan tersebut yaitu *methyl methacrylate* (MMA) yang merupakan bahan dasar dari implan tersebut. MMA merupakan penyebab utama ketidakstabilan hemodinamik pada saat operasi arthroplasty karena bersifat toksik (Govil et al., 2009).

Biphasic calcium phosphate (BCP) adalah kandidat scaffold yang memiliki biokompatibilitas baik, biodegradable, dan tidak beracun (Sopyan et al., 2007). Hal tersebut menjelaskan bahwa implan scaffold BCP yang digunakan pada penelitian ini bersifat tidak toksik terhadap tubuh sehingga tidak ada efek terhadap paru yang jelas dilihat pada keadaan radiografi paru yang menunjukkan tidak ada kelainan.

Dilatasi vena pulmonalis dapat terlihat jelas pada gambaran radiografi jika vena pulmonalis berukuran lebih besar dari arteri pulmonalis (Gambar 1 M). Vena pulmonalis dan arteri pulmonalis memiliki ukuran yang sama pada kondisi normal (O'Grady dan O'Sullivan 2004). Dilatasi vena pulmonalis dapat disebabkan oleh kegagalan jantung kiri dan mengakibatkan jantung kehilangan kemampuan untuk memompa cukup darah ke seluruh tubuh yang secara langsung menyebabkan peningkatan tekanan pada ventrikel kiri, atrium kiri, dan vena pulmonalis. Peningkatan tekanan ini mengakibatkan terjadinya pembesaran/dilatasi vena pulmonalis (O'Grady dan O'Sullivan, 2004). Penyempitan katup mitral juga dapat menyebabkan dilatasi vena pulmonalis (Baumgartner et al. 2009). Hasil radiografi menunjukkan bahwa tidak ada perubahan dalam ukuran vena pulmonalis pascaoperasi penanaman implan dilakukan hingga hari ke-90.

*Peribronchial pattern* adalah kejadian yaitu gambaran radiografi bronchiolus yang kelihatan lebih radioopak akibat dari penebalan dinding bronchiolus (O'Sullivan dan O'Grady, 2004) (Gambar 2 N). *Cotton like density* merupakan suatu kelainan

pada paru yang terlihat lebih radioopak dan berbentuk seperti kapas secara radiografi (Gambar 9 O). *Cotton like density* dapat terjadi akibat adanya edema paru interstitialis, hemoragi, pneumonia interstitialis, fibrosis pulmonalis, neoplasia, artefak, obesitas, penyebaran radiasi yang menyebabkan keabu-abuan film, fibrosis *geriatric* akibat penuaan, neoplasia paru, dan hematoma (Larsen, 2008). *Cotton like density* tidak ditemukan pada gambaran radiografi paru praoperasi hingga hari ke-90. Gambaran *lobar sign* secara radiografi terlihat lebih radioopak pada lobus paru yang mengalami edema (Gambar 9 P). *Lobar sign* tidak ditemukan pada gambaran radiografi paru penelitian ini.

Nilai amplitudo dan durasi gelombang P, durasi kompleks QRS, durasi interval PR, amplitude gelombang R, amplitude gelombang T, durasi interval QT, serta durasi segmen ST pada hasil rekaman EKG domba masih berada pada kisaran normal serta tidak terdapat perbedaan yang nyata. Gambaran radiografi paru menunjukkan hasil yang normal, baik pada praoperasi maupun pascaoperasi hingga hari ke-90. Implan *scaffold biphasic calcium phosphate/alginate* tidak memberikan efek perubahan terhadap aktivitas jantung dan paru.

“Penulis menyatakan tidak ada konflik kepentingan dengan pihak-pihak yang terkait dalam penelitian ini”.

## DAFTAR PUSTAKA

- [PAPSRs] Pennsylvania Patient Safety Reporting System. 2006. Bone cement implantation syndrome. *Patient Safety Advisory*. 3 (4).
- Abraham WT, Acker MA, Ackerman MJ, Ades PA, Antman EM, Anversa P. 2012. *Braunwald Heart Disease: A Textbook of Vascular Medicine*. Philadelphia (US): Elsevier.
- Ahmed JA, Sanyal S. 2008. Electrocardiographic studies in garol sheep and black bengal goats. *Research Journal of Cardiology*. 1(1):1-8.
- Baumgartner H, Hung J, Bermejo J, Chambers JB, Evangelista A, Griffin BP, Lung B, Otto CM, Pellikka PA, Quinones M. 2009. Echocardiographic assessment of valve stenosis: EAE/ASE recommendations for clinical practice. *European Journal of Echocardiography*. 10:1-25.
- Black JM, Hawks JH. 2014. *Medical Surgical Nursing*. Jakarta (ID): Salemba Medika.
- Bombac D, Miha B, Fajfar P, Kosel F, Turk R. 2007. Review of materials in medical applications. *RMZ Materials and Geoenvironment*. 54:471-499.
- Donaldson AJ, Thomson HE, Harper NJ, Kenny NW. 2009. Bone cement implantation syndrome. *British Journal of Anaesthesia*. 102(1):12-22.
- Dharma S. 2012. *Sistematika Interpretasi EKG Pedoman Praktis*. Jakarta (ID): EGC.
- Fharantyka I. 2014. Kajian klinis persembuhan kerusakan segmental tulang domba dengan implan *biphasic calcium phosphate* [skripsi]. Bogor (ID): Institut Pertanian Bogor.
- Ganong WF. 2008. *Fisiologi Kedokteran*. Jakarta (ID): EGC.
- Guyton AC, Hall JE. 2016. *Buku Ajar Fisiologi Kedokteran*. Jakarta (ID): EGC.
- Govil P, Kakar PN, Arora D, Das S, Gupta N, Govil D, Gupta S, Malohtra A. 2009. Bone cement implantation syndrome: a report of four cases. *Indian Journal of Anaesthesia*. 53(2):214-218.
- Haryati RAD. 2010. Profil elektrokardiogram pada domba lokal (*Ovis Aries*) setelah penanaman implan semen tulang hidroksiapatit-kitosan dan hidroksiapatit-trikalsium fosfat pada tulang tibia [skripsi]. Bogor (ID): Institut Pertanian Bogor
- Haryosuprobo IR, Sugiarto Y, Suryadi FX. 2016. Ekstraksi ciri sinyal EKG aritmia menggunakan gelombang singkat diskrit. *Techné Jurnal Ilmiah Elektroteknika*. 15(2):149-164.
- Ige OO, Umoru LE, Adeoye MO, Adetunji AR, Olorunniwo OE, Akomolafe II. 2009. Monitoring, control, and prevention practises of biomaterials corrosion-an overview. *Trends Biomaterials Artificial Organs*. 23:93-104.
- Karim S, Kabo P. 1996. *EKG dan Penanggulangan Beberapa Penyakit Jantung untuk Dokter Umum*. Jakarta (ID): Fakultas Kedokteran Universitas Indonesia.
- Larsen MM. 2008. Radiographic evaluation of pulmonary patterns and disease. *DVM 360* [Internet]. [diunduh 2017 Agu 5]. Tersedia pada: <http://veterinarycalendar.dvm360.com/radiographic-evaluation-pulmonary-patterns-and-disease-proceedings?id=&sk=&date=&pageID=3>
- O'Grady MR, O'Sullivan ML. 2004. Clinical radiology concepts. *Veterinary Medical Education* [Internet]. [diunduh 2017 Mar 07]. Tersedia pada: <http://www.vetgo.com>
- Pearce AI, Pearce SG, Richards RG, Milz S, Schneider E. 2007. Animal models for implant biomaterial research in bone: a review. *European Cells and Materials*. 13:1-10.



- Razuin R, Effat O, Shahidan MN, Shama DV, Miswan MFM. 2013. Bone cement implantation syndrome. *Malaysian Journal of Pathology*. 35(1): 87–90.
- Sari SI. 2005. Nilai diagnostik beberapa kriteria hipertrofi ventrikel kiri secara elektrokardiografik pada penderita hipertensi dibanding dengan ekokardiografi [tesis]. Semarang (ID): Universitas Diponegoro.
- Smeltzer CS, Bare. 2002. *Buku Ajar Keperawatan Medikal Bedah*. Jakarta (ID): EGC.
- Soos MP, McComb D. 2019. Lown Ganong Levine syndrome. *Stat Pearls* [Internet]. [diakses pada 2020 Jun 17]. Tersedia pada: <https://www.ncbi.nlm.nih.gov/books/NBK546711/#article-24446.s1>
- Sopyan I, Mel M, Ramesh S, Khalid KA. 2007. Porous hydroxyapatite for artificial bone applications. *Science and Technology of Advanced Material*. 8:116–123.
- Tajik J, Samimi AS, Shojaeepour S, Jarakani S. 2016. Analysis of base-apex lead electrocardiogram in clinically healthy Kermani sheep. *Journal of the Faculty of Veterinary Medicine Istanbul University*. 42(1):74-79.
- Thaler MS. 2013. *Satu-satunya Buku EKG yang Anda Perlukan*. Jakarta (ID): EGC.
- Wirata IW. 2015. Efektivitas Penggunaan demineralized porcine cortical bone xenograft (DPCBX) sebagai bahan cangkok alternatif untuk penanganan fraktur femur pada anjing [tesis]. Yogyakarta (ID): Universitas Gadjah Mada.